



Anales del Sistema Sanitario de Navarra

versión impresa ISSN 1137-6627

Anales Sis San Navarra v.28 supl.2 Pamplona 2005


<http://dx.doi.org/10.4321/S1137-66272005000400011>

Reconstrucción de la mama tuberosa

Reconstruction of the tuberous breast







J. Oroz, M. J. Pelay, F. J. Escudero

Mi SciELO

 Servicios personalizados

Servicios Personalizados

Artículo

-  Artículo en PDF
-  Artículo en XML
-  Referencias del artículo
-  Como citar este artículo
-  Traducción automática
-  Enviar artículo por email

Indicadores

Links relacionados

Bookmark

 |  Otros

RESUMEN

La mama tuberosa constituye una entidad malformativa que afecta uni o bilateralmente a las mujeres adolescentes, manifestándose en la pubertad con el crecimiento de la mama. Se caracteriza por una alteración de las dimensiones verticales y horizontales de la mama, que se traduce en una falta de desarrollo de la misma y en la herniación del tejido glandular dentro de la areola con hipertrofia de ésta. Se han empleado numerosos términos para describir esta deformidad, además del de mama tuberosa: mama tubular, mama caprina, hernia areolar, hipoplasia del polo inferior o mama constreñida. En su grado más desarrollado es una deformidad grave, que afecta de una forma importante la estabilidad emocional de la paciente, alterando su vida de relación. El tratamiento quirúrgico varía dependiendo del grado y severidad de la deformidad e incluye procedimientos tales como: remodelación glandular, mamoplastia de aumento, mastopexia o combinación de ambas.

Palabras clave. Mama tuberosa. Malformaciones mamarias. Deformidades mamarias. Reconstrucción mamaria.

ABSTRACT

The tuberous breast is a malformation that affects adolescent women uni- or bilaterally, becoming apparent at puberty with the growth of the breast. It is characterised by an alteration of the vertical and horizontal dimensions of the breast, which is translated into a lack of development of the breast and into the herniation of the glandular tissue within the areola with hypertrophy of the latter. Numerous terms have been employed to describe this deformity, besides that of tuberous breast: tubular breast, caprine breast, areolar hernia, hypoplasia of the lower pole or constricted breast. At its most developed degree it is a serious deformity, which affects the emotional stability of the patient in an important way, altering their relational life. Surgical treatment varies depending on the degree and severity of the deformity and includes procedures such as: glandular remodelling, augmentation mammoplasty, mastopexy or a combination of both.

Key words. Tuberous breast. Breast malformations. Breast deformities. Breast reconstruction.

Servicio de Cirugía Plástica y Reparadora.
Hospital Virgen del Camino. Pamplona.

Correspondencia:

Javier Oroz Torres
Servicio de Cirugía Plástica y Reparadora
Hospital Virgen del Camino
C/ Irunlarrea, 4
31008 Pamplona
Tfno: 848 429659
E-mail: joroztor@cfnavarra.es

INTRODUCCIÓN

La mama tuberosa constituye una entidad malformativa que afecta uni o bilateralmente a las mujeres adolescentes, causando una gran afectación psicológica. No se conoce ninguna etiología para este síndrome que se presenta solamente en mujeres y que se manifiesta con el crecimiento de la mama en la pubertad. En su grado más desarrollado es una deformidad grave que afecta de una forma importante la estabilidad emocional de la paciente, alterando su vida de relación.

Fue descrita por primera vez en 1976 por Rees y Aston¹ y su incidencia no está bien establecida. Existe una amplia nomenclatura para describir esta deformidad y así nos encontramos con términos tales como mama tuberosa, mama tubular, mama caprina, hernia areolar, hipoplasia del polo inferior o mama constreñida.

La esencia de la deformidad es la alteración de las dimensiones verticales y horizontales de la mama en general, traduciéndose en una falta de desarrollo de la mama y en la herniación del tejido glandular dentro de la areola, con hipertrofia de la misma².

Se trata de una deformidad habitualmente bilateral, muy variable en su grado y de difícil corrección en su totalidad cuando se trata de grados completos, lo cual debe ser advertido a las pacientes. Por otra parte, deben identificarse los grados leves para no aplicar las técnicas de corrección habituales en otros casos, que no solucionarán el problema sino que frecuentemente lo aumentarán.

ANATOMÍA

La mama está contenida en una bolsa fascial (la fascia superficial) que se continúa con la fascia abdominal o fascia de Camper que, a su vez, tiene dos capas: la superficial y la profunda. Entre la capa superficial y la profunda de la fascia existen unos tractos fibrosos (ligamentos suspensorios de Cooper) que unen ambas capas y que se extienden hasta la dermis de la piel que recubre la mama.

Un hecho a destacar en las mamas tuberosas es la ausencia de la capa superficial de esta fascia en la zona situada bajo la areola³, junto con un engrosamiento de la fascia superficial especialmente en el polo inferior de la mama. En las mamas tuberosas existe una banda de constricción, situada periféricamente al complejo areola-pezones, que altera el normal desarrollo de la mama. El resultado final de todo ello es que la mama no puede desarrollarse hacia el polo inferior y, al tener un punto de menor resistencia a nivel de la areola por la falta de esta capa fascial, la glándula en crecimiento se hernia hacia el complejo areola-pezones⁴.

Así pues las diferentes anomalías que se pueden encontrar las podemos concretar en:

- Alteración de la base de implantación de la mama y constricción del surco submamario, que suele estar más elevado y ser más corto.
- Alteración en el crecimiento mamario, que se efectúa de manera preferente en los cuadrantes superiores, con falta de desarrollo de los inferiores, lo que le da el aspecto tubular a la mama.
- Alteración en el tamaño de la placa areolar, que cede bajo la presión de la constricción, dando lugar

a una hernia areolar de la glándula.

- Anomalías del volumen mamario, siendo la mayoría hipotróficas, salvo en el grado I.
- Asimetría mamaria, que está presente en más de 2/3 de los casos.
- Anomalía bilateral: las dos mamas son generalmente tuberosas y todos los grados pueden estar asociados.

CLASIFICACIÓN

La malformación varía desde un ligero subdesarrollo del cuadrante infero-interno, con una mama casi normal, hasta una gran hipoplasia de los cuatro cuadrantes, con un grado diferente de herniación de la glándula en el complejo areola-pezones.

La clasificación de Grolleau y col⁵ divide la mama en cuatro cuadrantes y determina 3 grados de deformidad ([Fig. 1](#)):

- Grado I. Corresponde a un 56% de los casos. La falta de desarrollo se limita al cuadrante infero-interno. La areola se encuentra desviada hacia abajo y adentro, siendo el volumen de la mama normal o hipertrófico.
- Grado II. Corresponde a un 26% de los casos. Los dos cuadrantes inferiores son deficientes en su desarrollo. En estos casos la areola está desviada mirando hacia abajo.
- Grado III. Corresponde a un 18% de los casos. Todos los cuadrantes están afectados y son deficientes, la base mamaria se encuentra retraída y la mama tiene un aspecto de tubérculo o caprino.

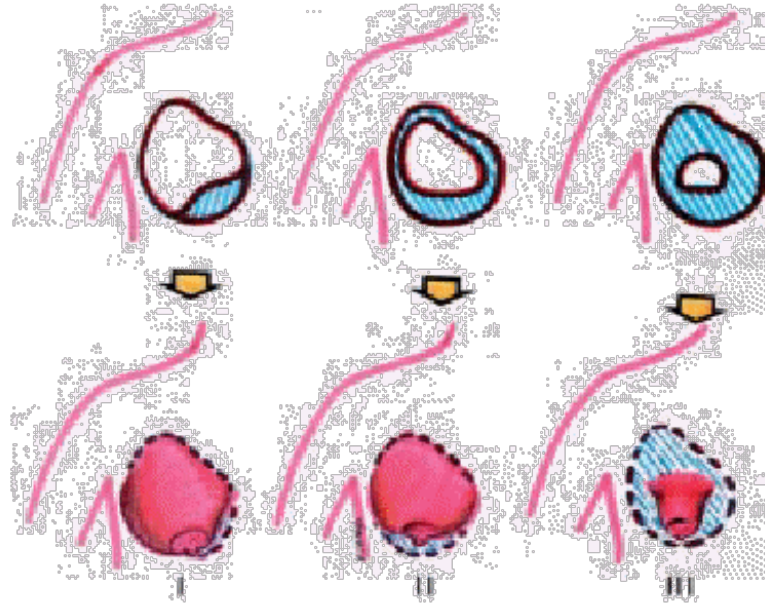


Figura 1. Grados de malformación de la mama tuberosa (clasificación de Grolleau y col).

TRATAMIENTO

El tratamiento quirúrgico a emplear varía dependiendo de la clasificación y de la severidad de la deformidad e incluye procedimientos tales como: remodelación glandular, mamoplastia de aumento, mastopexia o combinación de ambas.

Pasos quirúrgicos principales:

- Incisión periareolar que nos permitirá la remodelación de la areola, el acceso a la glándula, su remodelación y la colocación de una prótesis si es preciso.
- Liberación de la zona submamaria para reponer la mama en su lugar y conseguir el descenso del surco submamario a su nivel normal.
- Redistribución del volumen glandular, mediante colgajos glandulares en los cuadrantes deficientes, lo que variará según los grados de la malformación.

En las mamas tuberosas de grado I, dado que el volumen glandular es suficiente, el tratamiento consistirá en la redistribución de éste mediante colgajos glandulares, para aumentar el volumen en el cuadrante infero-interno de la mama.

En los grados II y III el volumen es deficiente en diferente grado; en estos casos se precisa la remodelación de la areola y de la glándula, así como la colocación de una prótesis para aumentar su volumen.

PACIENTES Y MÉTODOS

Nueve pacientes han sido tratadas en nuestro servicio con la técnica que describimos a continuación. Siete pacientes tenían malformación bilateral y dos tenían malformación unilateral.

La intervención comienza con el marcaje, que se realiza con la paciente de pie, dibujando el nuevo surco submamario, sirviéndonos como referencia el lado contralateral al nivel de la sexta costilla. La incisión se realiza de forma periareolar con dos círculos concéntricos. Se desepidermiza la zona comprendida entre ambos círculos, para dejar una areola final de unos 4 cm de diámetro. Estas incisiones nos permiten también cambiar la altura del complejo areola-pezón en caso de tratarse de una mama ptósica. Disecamos la piel de ambos cuadrantes inferiores hasta llegar a la fascia del músculo pectoral mayor y continuamos inferiormente hasta alcanzar el nivel del nuevo surco submamario. Desde este punto continuamos la disección por detrás de la glándula, sobre la fascia del pectoral mayor, disecando completamente la mama y liberándola del plano posterior, dejándola adherida solamente al plano superficial supraareolar.

Exteriorizamos la mitad inferior de la glándula, a través de la incisión periareolar, y realizamos dos o tres incisiones radiales, con lo que rompemos el anillo de constricción y creamos varios pilares glandulares. Dado que en la mayoría de los casos estos pilares no llegarán hasta el nuevo surco, se traza una incisión en L en su cara posterior-inferior ([Fig. 2A](#)) y se desdobra la glándula para conseguir aumentar la longitud de dichos pilares, con el fin de que alcancen el nuevo surco submamario ([Fig. 2B](#)). Esta técnica nos permitirá extender la glándula hasta llegar al nuevo surco submamario, redistribuyéndola y permitiendo que se expanda sobre el implante, para lograr una forma más natural de la mama ([Fig. 2C](#)).

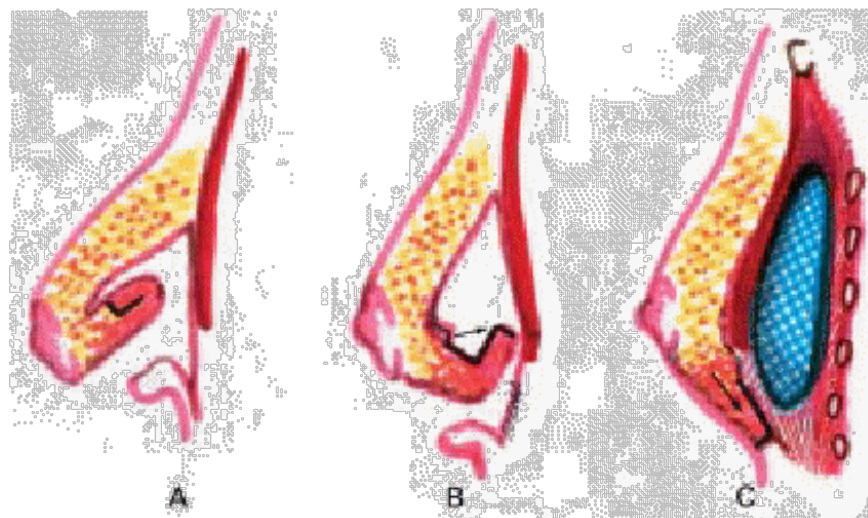


Figura 2. Técnica quirúrgica: A) Se marca la incisión en "L" en un colgajo o pilar glandular. B) Se desdobra (flecha) el colgajo glandular para descender la glándula hasta el nuevo surco submamario. C) Se ha desdoblado completamente el colgajo glandular (flecha) fijándolo al nuevo surco submamario, y se ha colocado una prótesis de sílicona (en azul) bajo el músculo pectoral mayor.

Colocamos una prótesis de silicona texturada anatómica bajo el músculo pectoral mayor, después de haberlo liberado de sus inserciones y de haber realizado un bolsillo que se extiende desde el 2º espacio intercostal en la parte superior hasta el surco submamario en la parte inferior; y desde la línea axilar anterior en la parte lateral hasta 1 cm de la línea media en la parte medial. Fijamos los pilares al surco submamario con puntos transfixiantes reabsorbibles de 3/0 (Vicryl); y la incisión periareolar se cierra mediante sutura intradérmica reabsorbible de 3/0 (Monocryl). En todos los casos se coloca un drenaje espirativo y se realiza antibioterapia profiláctica.

DISCUSIÓN

La mama tuberosa es una malformación grave que produce una gran afectación psicológica a las pacientes, alterando su vida de relación. Representa un reto muy importante para el cirujano plástico, lo que se demuestra por el gran número de artículos publicados sobre el tema. La existencia de múltiples técnicas descritas y utilizadas para su corrección⁶⁻⁸, nos indica la dificultad de desarrollar una técnica que logre dar una solución satisfactoria para esta malformación.

El empleo de las técnicas convencionales, como la simple colocación de una prótesis detrás de la mama malformada, sólo consiguen acentuar la deformidad en lugar de corregirla², ya que se marca claramente el nivel hasta donde llega la glándula, resultando en la mayoría de los casos una mama con doble pliegue submamario (signo de doble burbuja), como se puede observar en las imágenes postoperatorias de los casos de las [figuras 3](#) y [4](#).

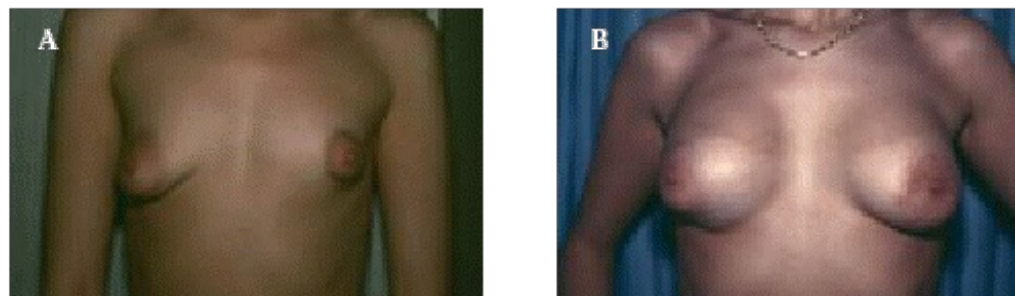


Figura 3. Paciente de 19 años con mamas tuberosas bilaterales corregidas mediante implante bilateral de prótesis de silicona. Aspecto preoperatorio (A). Aspecto postoperatorio; obsérvese el signo de doble burbuja en la mama derecha de la imagen postoperatoria y el tamaño excesivo de ambas areolas (B).

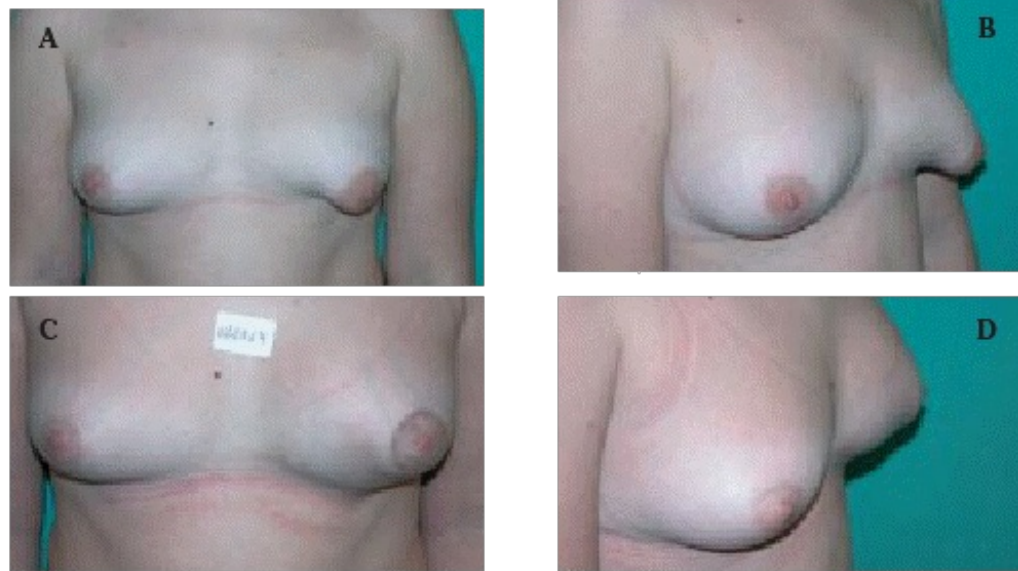

Figura 4. Paciente 27 años con mama tuberosa izquierda corregida mediante prótesis de silicona. Aspecto preoperatorio (A, B). Aspecto postoperatorio; obsérvese el signo de doble burbuja en la mama izquierda reconstruida y el mayor tamaño de la areola izquierda (C, D).

Todo ello nos demuestra que la banda de constricción causante de esta deformidad no se encuentra a nivel cutáneo, ya que esta piel es laxa, sino a nivel glandular. Por ello nuestra actuación de partida se basa en la remodelación de la glándula para distribuirla lo más uniformemente posible y conseguir un aspecto natural de la mama.

La técnica descrita rompe la banda de constricción, corrige en muchos casos la herniación del tejido glandular en la areola, desciende el surco submamario a su nivel correcto y rellena los cuadrantes mamarios inferiores sin perjuicio de los superiores, como se puede observar en las imágenes postoperatorias de los casos de las [figuras 5, 6 y 7](#).

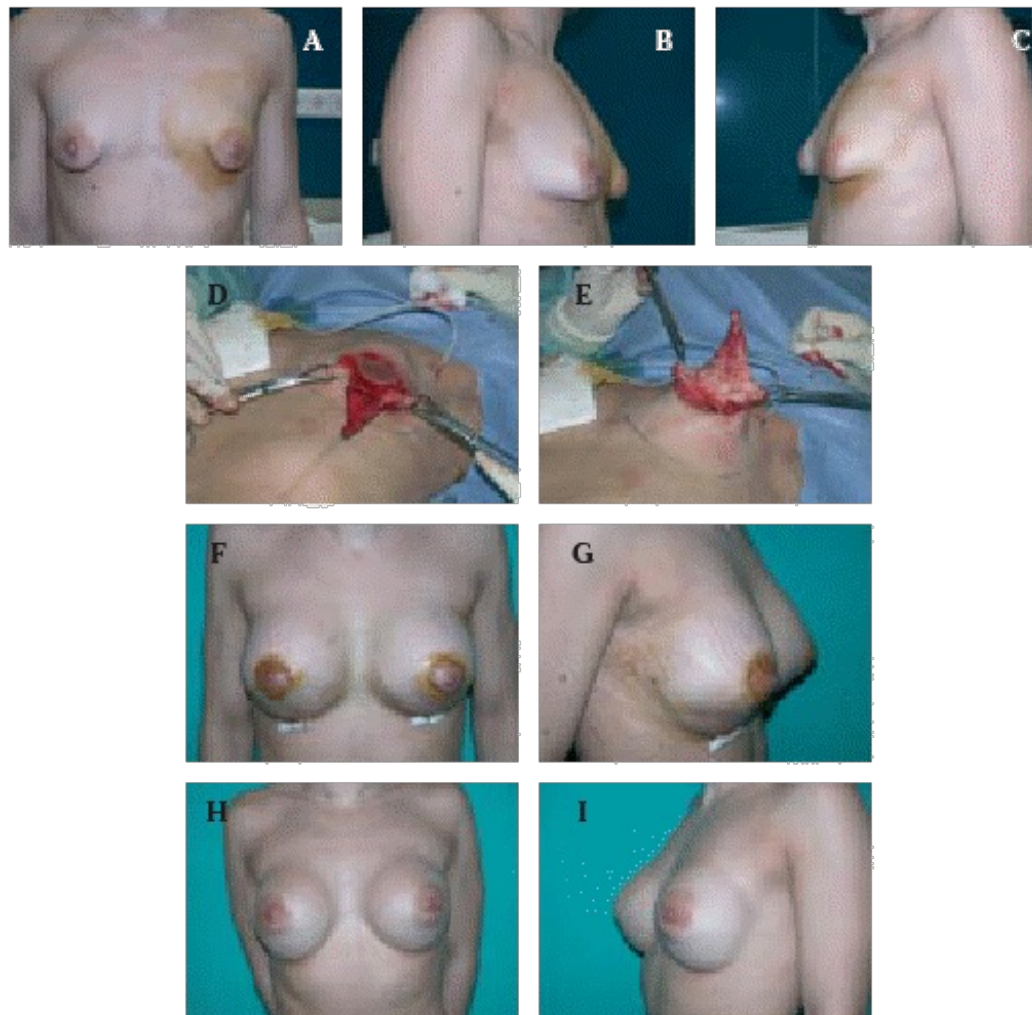


Figura 5. Paciente de 22 años con mamas tuberosas bilaterales. Aspecto preoperatorio (A, B, C). Imágenes intraoperatorias del colgajo glandular modificado (D, E). Aspecto postoperatorio inmediato (F, G) y tardío (H, I). Obsérvese la simetría de ambas mamas y de sus complejos areola-pezones.

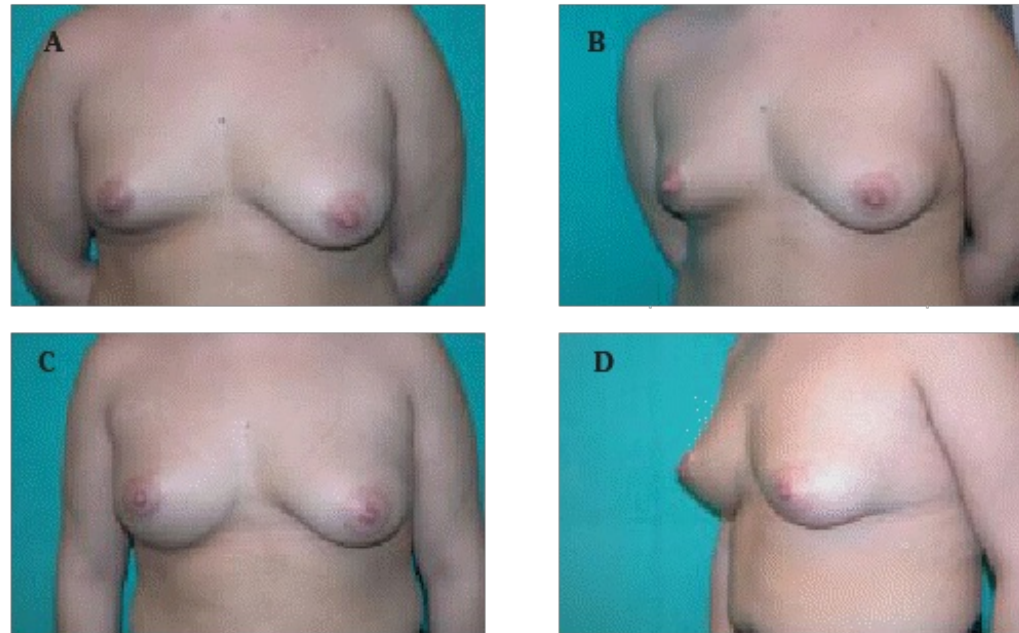


Figura 6. Paciente de 27 años con mamas tuberosas moderadas corregidas mediante la técnica descrita. Aspecto preoperatorio (A, B). Aspecto postoperatorio tardío; obsérvese la simetría de ambas mamas y de sus complejos areola-pezón (C, D).

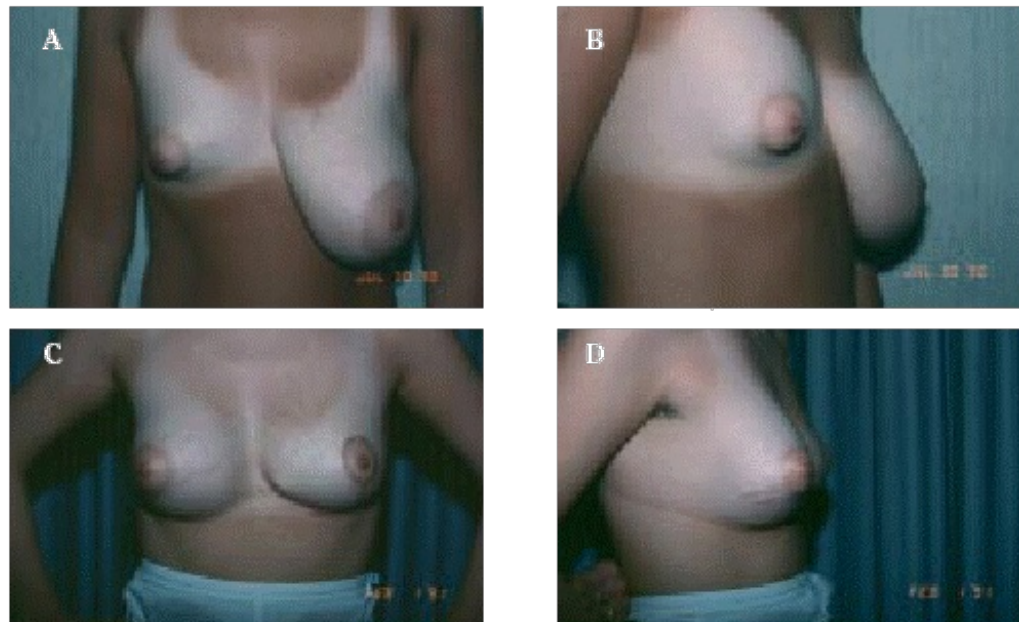


Figura 7. Paciente de 24 años con mama derecha tuberosa e hipertrofia mamaria izquierda. Aspecto preoperatorio (A, B). Aspecto postoperatorio tardío tras corrección de la mama derecha mediante la técnica descrita y mamoplastia reductora izquierda; obsérvese la simetría de ambas mamas y de sus complejos areola-pezones (C, D).

Creemos que la técnica descrita puede ayudar a resolver un gran número de estos casos aunque, dada la gran variedad de grados y presentaciones de esta malformación, siempre será preciso recurrir a las diferentes técnicas de nuestra especialidad para conseguir su corrección.

BIBLIOGRAFÍA

1. Rees TD, Aston SJ. The tuberous breast. Clin Plast Surg 1976; 3: 339-347. [[Links](#)]
2. Teimourian B, Adhman MN. Surgical correction of the tuberous breast. Ann Plast Surg 1983; 10: 190-193. [[Links](#)]
3. Osborne MP. Breast anatomy and development. En: Harris JR, Lippman ME, Morrow M, Osborne CK, editores. Diseases of the breast. Philadelphia: Lippincott, Williams and Wilkins 2000: 1-14. [[Links](#)]
4. Mandrekas AD, Zambacos GJ, Anastasopoulos A, Hapsas D, Lambrinaki N, Ioannidou L. Aesthetic reconstruction of the tuberous breast deformity. Plast Reconstr Surg 2003; 112: 1099-1108. [[Links](#)]
5. Grolleau JL, Lanfrey E, Lavigne B, Chavoïn JP, Costagliola M. Breast base anomalies: treatment strategy for tuberous breast, minor deformities, and asymmetry. Plast Reconstr Surg 1999; 104: 2040-2048. [[Links](#)]

http://scielo.isciii.es/scielo.php?script=sci_arttext&pid=S1137-66272005000400011

6. Meara JG, Kolker A, Bartlett G, Theile R, Mutimer K, Holmes AD. Tuberos breast deformity: principles and practice. Ann Plast Surg 2000; 45: 607-611. [[Links](#)]

7. Ribeiro L, Canzi W, Buss A Jr, Accorsi A Jr. Tuberos breast: a new approach. Plast Reconstr Surg. 1998; 101: 42-50. [[Links](#)]

8. Argenta LC, VanderKolk C, Friedman RJ, Marks M. Refinements in reconstruction of congenital breast deformities. Plast Reconstr Surg 1985; 76: 73-82. [[Links](#)]

© 2014 Gobierno de Navarra. Departamento de Salud

Pabellón de Docencia
Recinto Hospital de Navarra
C/ Irunlarrea, 3
31008 - Pamplona
Tel.: 848 422 653
Fax: 948 422 009

 e-Mail

anales@cfnavarra.es